

	<ul style="list-style-type: none"> <li>● <i>puls paradoxal</i> (dispariția bătăilor în inspirație). Pulsul paradoxal este greu de detectat în cazurile care evoluează cu hipotensiune arterială severă și tahipnee,</li> <li>● <i>turgescența jugularelor</i>,</li> <li>● <i>hepatomegalie</i>,</li> <li>● <i>cianoză a extremităților cefalice și a extremităților</i>,</li> <li>● <i>transpirații profuze</i>,</li> <li>● sunt evidente semnele <i>colapsului cardiogen</i>, puls mic paradoxal, prăbușirea T.A., în contrast cu valorile foarte mari ale presiunii venoase.</li> </ul> <p>Detectarea prin inspecție a creșterii presiunii venoase centrale (P.V.C.) este dificilă.</p> <p>Măsurarea presiunii venoase centrale printr-un cateter introdus până în subclavie este un criteriu sigur pentru detectarea tamponadei cardiace, însă această explorare se poate face numai în staționare,</p> <ul style="list-style-type: none"> <li>● traumatizații cu tamponadă cardiacă sunt frecvent în șoc (vezi tamponada cardiacă din cadrul traumatismelor toracice).</li> </ul> <p><i>Notă.</i> Ecocardiografia este în prezent procedeul de elecție pentru diagnosticul pericarditelor cu lichid.</p>
<p><b>2.5.3. Măsurile de urgență</b></p>	<p>— Dacă există posibilitatea, se va face de urgență o puncție pericardică în scop decompresiv, singura măsură care duce rapid la retrocedarea fenomenelor.</p> <p>Asistenta medicală va avea grijă ca materialul necesar să fie pregătit steril și va servi medicul, respectând măsurile de asepsie.</p> <p>— Dacă nu se poate face puncție, se instituie de urgență primele măsuri de combatere a șocului (perfuzii cu lichide, oxigen).</p> <p>— Transportul de urgență într-un serviciu de specialitate, unde se va face tratamentul bolii de bază, tratamentul de susținere și eventual tratament chirurgical.</p>

## 2.6. RESUSCITAREA CARDIO-RESPIRATORIE

Oprirea respirației (stopul respirator) și oprirea inimii (stopul cardiac), deci încetarea atât a funcției respiratorii, cât și a funcției cardiace, duc la stopul cardiorespirator (sau sincopa cardiorespiratorie), care corespunde cu moartea clinică.

Oprirea într-o primă etapă a respirației (stopul respirator) fără oprirea inimii, deci cu prezența pulsului bun la artera carotidă, permite pe un interval variabil (3-10 minute sau chiar 12 minute) ca reanimarea respiratorie să aibă succes (C. Ionescu).

Stopul cardiac este urmat invariabil și de stopul respirator în 20-30 de secunde.

Din punct de vedere practic, înseamnă că există reanimare respiratorie fără masaj cardiac, în opriri accidentale ale respirației cu hemodinamică (circulație sanguină) păstrată, dar nu există masaj cardiac fără respirație artificială, pentru că odată cu stopul cardiac se oprește rapid și respirația.

*Moartea clinică* începe odată cu stopul cardiac, care determină și oprirea circulației *cerebrale*. Este deosebit de important de știut că moartea clinică este un proces reversibil și victima poate reveni complet la o viață normală dacă i se acordă primul ajutor competent în timpul util.

Moartea clinică (interval în care se poate începe resuscitarea cardiorespiratorie cu unele șanse) durează 3-4 minute (potrivit afirmațiilor lui C. Ionescu numai 30-90 de secunde). Orice întârziere în acordarea primului ajutor eficient duce, după acest interval, datorită lipsei de oxigen în creier, la *moartea biologică*, adică la moartea definitivă, ireversibilă a victimei (leziuni ireversibile în creier și alte organe, midriază fixă și cornee opacă, apariția petelor cadaverice).

Rezultă că în cadrul unui stop cardiorespirator salvatorul trebuie să intervină cu cea mai mare grabă, în scopul de a preveni transformarea unui fenomen reversibil (*moartea clinică*), într-unul ireversibil, care este *moartea biologică*.

### 2.6.1. Semne clinice

- oprirea mișcărilor respiratorii, toracice și abdominale,
- încetarea bătăilor inimii (bătăile inimii se cercetează prin auscultare, în partea stângă a toracelui, sub mamelon),
- absența pulsului la artera carotidă,
- paloarea externă (sau cianoza) tegumentului,
- midriază, cu globii oculari imobili,
- pierderea cunoștinței,
- relaxarea completă a musculaturii, inclusiv a sfincterelor, ceea ce duce la pierderi necontrolate de urină și materii fecale.

*De reținut:* înainte de a începe reanimarea cardiorespiratorie, salvatorul se va asigura foarte rapid, fără a pierde timp prețios, că nu este într-adevăr vorba de oprire cardiacă, prin:

- controlul pulsațiilor cardiace (puls femural, carotidian),
- controlul respirației: semnul oglinzii (se pune în fața buzelor oglinda, care nu se va aburi când nu există respirație); se va încerca ascultarea respirației direct, lipind urechea de toracele bolnavului; se va apropia urechea și obrazul de gura bolnavului pentru a sesiza mișcarea aerului sau se va urmări mișcarea foiței de la o țigară sau a unui tifon (care nu se va mișca în caz de stop respirator),
- controlul reflexului pupilar (midriază).

## 2.6.2. Primul ajutor și reanimarea respiratorie

Reanimarea respiratorie se practică atât în stopul respirator, cât și în cel cardiac.

— Neaplicarea rapidă și corectă a reanimării respiratorii duce (prin hipoxemie, hipercapnee etc.) la stopul cardiac secundar (hipoxemia și hipercapneea provoacă "asfixia").

— În practică, urgența pe care o comportă primul ajutor nu ne permite totdeauna stabilirea exactă a cauzei care a determinat oprirea respirației. De aceea manevrele de reanimare încep cu:

a) *Eliberarea căilor aeriene superioare* (gură, nas, orofaringe) și apoi când există condiții tehnice și a celor inferioare, subglotice: laringe, trahee, bronhii, care poate fi executată numai de specialiștii cu instrumentar și truse speciale (vezi: "insuficiența respiratorie acută, eliberarea căilor aeriene"). Fără căi aeriene libere, permeabile, orice efort de reanimare devine inutil.

*Eliberarea căilor aeriene este suficientă deseori pentru ca victima să-și reia respirația (fără să mai fie nevoie de respirație artificială).* Manevrele prin care se poate obține eliberarea căilor respiratorii se pot executa prin:

- Pozițiile diferite în care este așezată victima.
- Hiperextensia capului și luxația anterioară a mandibulei împreună cu baza limbii pentru degajarea orificiului glotic.
- Curățirea orofaringelui, aspirația, introducerea unei pipe Guedel.

*De reținut:* la orice bolnav care și-a pierdut cunoștința, în primul rând se vor controla și elibera (dezobstrua) căile aeriene.

Semnele obstruării acestora: absența mișcărilor respiratorii normale, dispnee zgomotoasă, balans între torace și abdomen, lipsa curentului de aer la nas sau gură, cianoză și oprirea respirației. La accidentați fără cunoștință obstrucția se face cel mai frecvent prin căderea limbii dacă accidentatul este culcat pe spate, sau prin prezența corpiilor străini (sânge, secreții, apă, vărsături, proteze dentare etc.).

a.1. Diferite poziții în care putem așeza bolnavul; decubit lateral (oferă cea mai mare securitate pentru bolnav). Întoarcerea bolnavului: salvatorul îngenunchează lateral de bolnav și fixând cotul și genunchiul opus al acestuia, îl întoarce cu o singură mișcare pe partea laterală (fig. 2.5. a) (gamba superioară se flectează prin îndoirea genunchiului, cealaltă gambă rămâne întinsă.

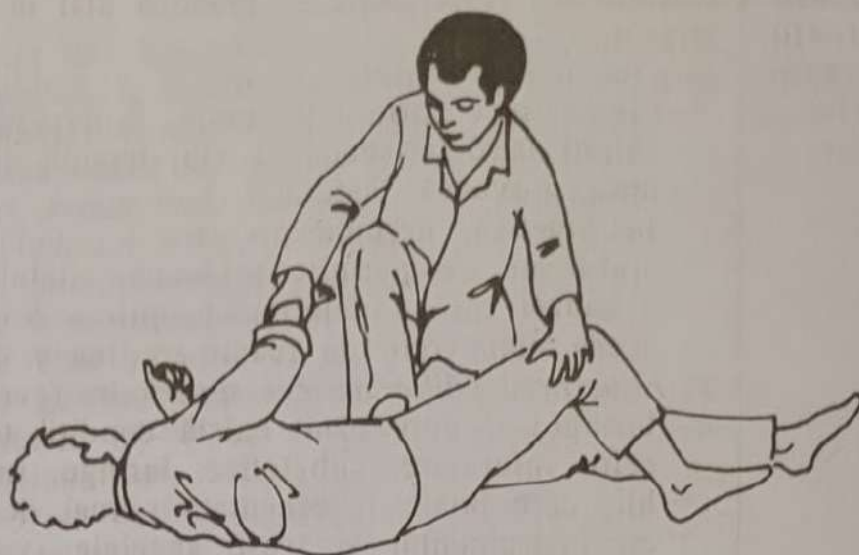

Fig. 2.5. a - Întoarcerea pe partea laterală.

Brațul inferior este plasat în spatele corpului întins, iar cel de deasupra sprijină bărbia, în timp ce capul este tras spre spate în hiperextensie) *poziție de siguranță* (fig. 2.5. b).




Fig. 2.5. b - Poziția de siguranță.

**Atenție!** manevra este contraindicată în unele leziuni (fracturi de coloană, unele leziuni ale peretelui toracic etc.). În decubit lateral capul se află decliv, permițând scurgerea apei (la înecat), a sângelui, a secrețiilor la traumatizați.

a.2. Hiperextensia capului (având grijă să nu aibă fractură a coloanei cervicale superioare) se poate executa prin două procedee:

- se trece o mână sub gâtul bolnavului și i se ridică ceafa, iar cu a doua mână, așezată pe frunte, se împinge capul spre spate (fig. 2.6);
- salvatorul aplică o mână sub creștet, iar a doua sub bărbia bolnavului și îi împinge capul spre spate (fig. 2.7).




Fig. 2.6. - Modalitatea de realizare a hiperextensiei capului.

Fig. 2.7. - Alt procedeu de așezare a capului în hiperextensie.

Hiperextensia capului se ușurează și se permanentizează prin introducerea unui sul improvizat (haină, pătură) sub umerii bolnavului (fig. 2.8). Dezobstrucția este mai eficace dacă hiperextensia capului se completează cu:

— luxarea mandibulei, apăsând pe unghiurile posterioare ale mandibulei (gonion) cu ultimele patru degete de la ambele mâini, iar policele pe bărbie; se proiectează mandibula înainte, în așa fel încât arcada dentară inferioară să depășească pe cea superioară (fig. 2.9).

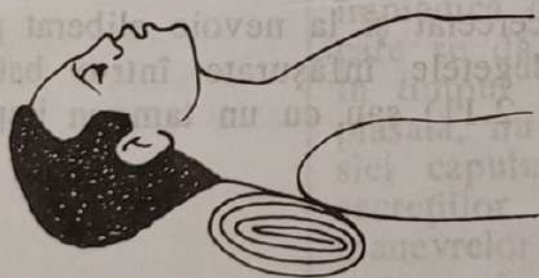

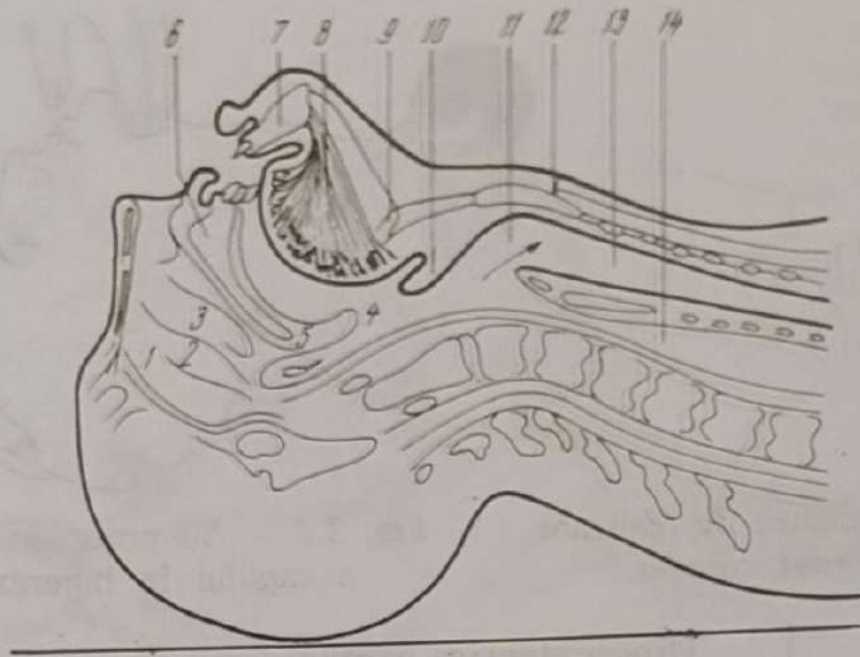
Fig. 2.8. - Alt procedeu de așezare a capului în hiperextensie.

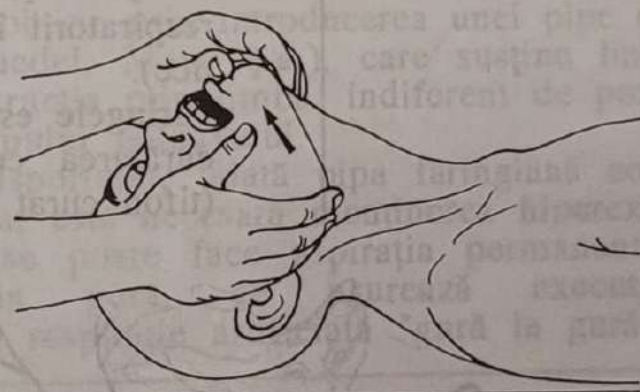

Fig. 2.9. - Propulsia mandibulei.

Scopul acestei manevre este de a realiza concomitent cu propulsia mandibulei și pe cea a limbii, a cărei bază împinsă astfel înainte, descoperă în spatele ei orificiul glotic (fig. 2.10).

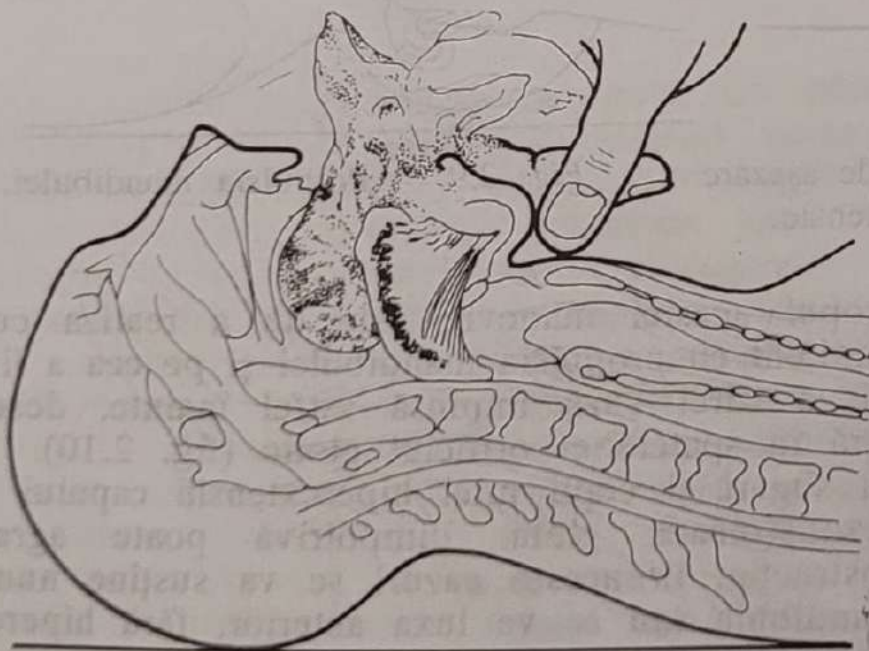
La sugari și copii mici hiperextensia capului nu dezobstruează glota, dimpotrivă poate agrava obstrucția; în aceste cazuri se va susține numai mandibula sau se va luxa anterior, fără hiperextensia capului.



*Fig. 2.10* - Dezobstruarea orificiului glotic prin propulsia mandibulei (secțiune sagitală a capului și a gâtului): 1. cornetul nazal superior; 2. cornetul nazal mijlociu; 3. cornetul nazal inferior; 4. orofaringe; 5. palatul moale; 6. palatul dur; 7. mandibula; 8. mușchiul limbii; 9. osul hioid; 10. epiglota; 11. orificiul glotic larg deschis; 12. cartilajul tiroid; 13. traheea; 14. esofagul.

a.3. Curățarea orofaringelui și aspirația (vezi insuficiența respiratorie acută: permeabilizarea căilor respiratorii în obstrucțiile supraglotice și subglotice).

Faringele este cercetat și la nevoie eliberat prin curățarea cu degetele înfășurate într-o batistă (tifon curat fig. 2.11) sau cu un tampon impro-



*Fig. 2.11* - Curățarea faringelui cu degetele înfășurate într-o compresă (batistă).

vizat dintr-o baghetă de lemn sau metal, înfășurată cu o batistă (pânză). În timpul acestei operațiuni salvatorul va avea grijă ca victima să nu-i muște degetul. Pentru siguranță, gura se menține întredeschisă fixând între arcadele dentare, pe la capătul buzelor, un sul mai gros (dintr-o pânză) sau o coadă de lingură de lemn. Dacă este cazul, cu degetele celeilalte mâini, de asemenea învelite într-o batistă, se apucă și se trage limba afară din gură.

În timpul curățirii, dacă este posibil, victima se întoarce cu fața într-o parte. În cazul în care căile aeriene sunt astupate de corpi străini (mai frecvent la copii - bile, nasturi, fragmente de os), se ridică copilul în sus de picioare, i se deschide gura și se aplică câteva lovituri între omoplași.

La adulți loviturile se aplică așezând bolnavul în decubit lateral.

— aspirația căilor aeriene

Aspirația se poate face cu pompa aspiratoare (din trusele medicale auto), cu aspiratoare portative cu pedală sau în lipsă de aspiratoare, secrețiile pot fi îndepărtate aspirându-le din gura bolnavului cu un tub de cauciuc care are cealaltă extremitate învelită într-o batistă, în gura salvatorului. Dacă se repetă căderea limbii, menținerea liberă a căilor aeriene superioare se obține prin introducerea unei pipe oro-faringiene (Guedel, Mayo ș.a.), care susține limba, împiedică obstrucția prin limbă, indiferent de poziția care se dă capului bolnavului.

În timpul transportului, odată pipa faringiană corect plasată, nu mai este necesară menținerea hiperextensiei capului; se poate face aspirația permanentă a secrețiilor din gură, ce ușurează executarea manevrelor de respirație artificială "gură la gură".

— introducerea pipei Guedel

Introducerea pipei Guedel se execută în 2 timpi:

- se întredeschide gura victimei introducând pipa cu vârful spre bolta palatină (cerul gurii), concavitatea inversă față de convexitatea limbii. Salvatorul o introduce treptat spre faringe. Pe măsură ce înaintează, vârful pipei se menține tot timpul în contact strâns cu bolta palatină, respectiv cu cerul gurii, până ce atinge peretele posterior al faringelui (fig. 2.12). Aplicarea pipei Guedel este obligatorie la toți comatoșii care sunt transportați în decubit dorsal.

- Apoi se rotează pipa, astfel ca vârful să alunece spre faringe (fundul gâtului), iar concavitatea ei să se muleze pe convexitatea limbii (fig. 2.13). În acest

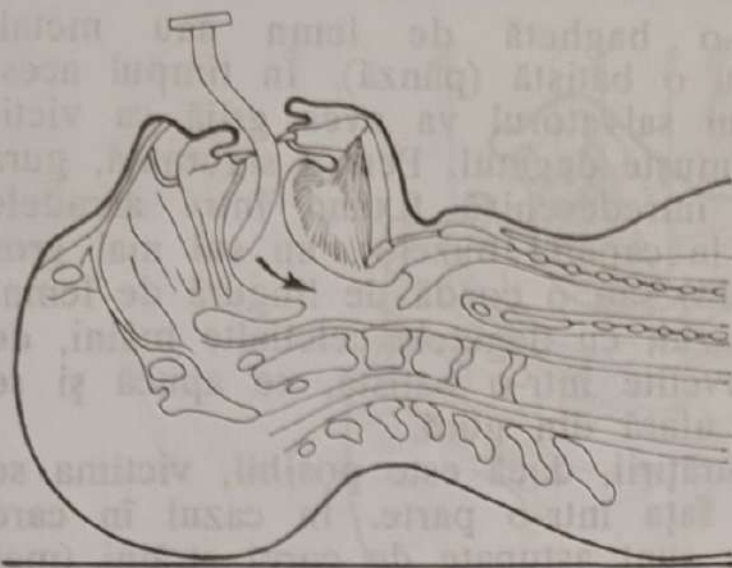


Fig. 2.12 - Timpul I al intubației oro-faringiene - introducerea pipei Guedel cu concavitatea spre bolta palatină.

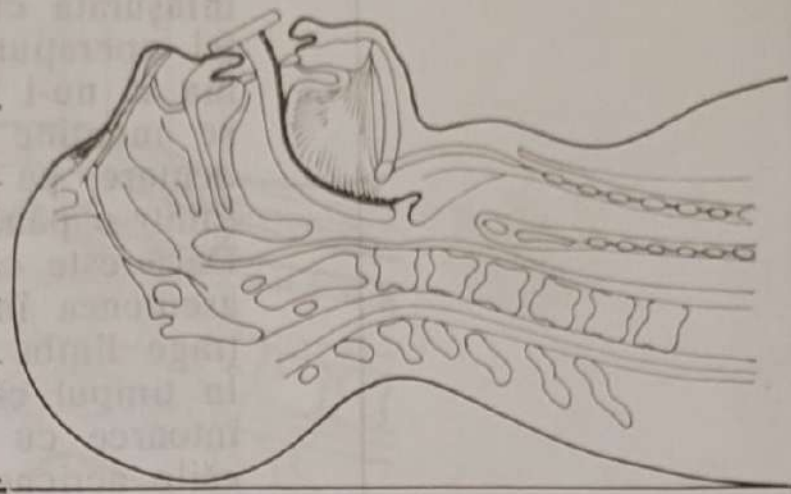


Fig. 2.13 - Timpul II al intubației oro-faringiene - prin răsucire, pipa Guedel se opune căderii limbii înapoi, asigurând permeabilitatea căilor respiratorii.

fel încărcăm corpul și baza limbii în concavitatea fixând extremitatea sondei între arcadele dentare al bolnavului. În caz de trismus și alte condiții care împiedică deschiderea gurii, se introduce o sondă nazofaringiană din cauciuc, care are același rol de a împiedica obstrucția prin limbă.

Atât pipele orofaringiene, cât și cele nazofaringiene se pot introduce numai la bolnavi inconștienți (altfel declanșează reflexe periculoase de tuse și vărsături etc.).

**De reținut:** dacă cu toate aceste manevre victimă continuă să nu respire, ne aflăm fără îndoială în fața unui stop respirator, care necesită aplicarea de urgență a respirației artificiale.

Dintre multiplele manevre care pot realiza ventilare artificială a plămânilor, cea mai indicată tehnică pentru salvarea bolnavului (traumatizat, accidentat etc.) este respirația artificială "gură la gură" sau "gură la nas".

### 2.6.2.1. Tehnica respirației artificiale

Pentru ca respirația artificială să fie eficientă, metoda trebuie corect însușită, adică aplicată cu o respectare riguroasă în ceea ce privește succesiunea timpilor de execuție și acuratețea cu care se desfășoară toate gesturile. Pentru respectarea timpilor folosiți în resuscitarea cardiorespiratorie se folosește formula mnemotehnică: **HELP-ME**, ceea ce în limba engleză înseamnă **ajută-mă!**

În cadrul respirației artificiale gură la gură, fiecare literă din cuvântul HELP, indică de fapt ordinea succesiunii timpilor și semnificația gesturilor obligatorii, care precedă insuflarea aerului:

**H** - hiperextensia capului



*E* - eliberarea căilor respiratorii

*L* - luxarea (proiectarea) mandibulei înainte

*P* - pensarea nasului.

Literele cuvântului *ME* se referă la masajul extern al inimii și se aplică în toate cazurile în care stopul respirator este urmat de cel cardiac.

*Tehnica:* se așază bolnavul în decubit dorsal, salvatorul se plasează în genunchi la capul victimei de partea laterală stângă (după dr. Firică, dr. Ionescu) sau dreaptă (după dr. Bejan, dr. Toma) și execută metoda respectând timpii formulei mnemotehnice (*HELP*):

1. *Hiperextensia capului:* prin tehnica amintită la eliberarea căilor aeriene.
2. *Eliberarea căilor respiratorii superioare:* prin aceleași metode descrise la eliberarea căilor aeriene și tehnicile descrise la cap. 1: permeabilizarea căilor respiratorii în "Insuficiența respiratorie acută".
3. *Luxarea (propulsia) mandibulei* se poate realiza prin mai multe procedee:

- aplicând ultimele 4 degete de la ambele mâini pe unghiul mandibulei (gonion), iar policele pe bărbie, se proiectează mandibula înainte vezi fig.2.9;
- mandibula se luxează trăgând-o înainte cu policele de la mâna stângă făcut cârlig, o fixează în această poziție cu mâna dreaptă menținând gura semideschisă (fig. 2.14) (salvatorul fiind așezat în dreapta bolnavului);
- fixarea ramurei stângi a mandibulei între policele de la mâna stângă introdusă în gură și celelalte 4 degete, plasate extern.

Se tracionează mandibula înainte și în sus. (Se practică atunci când se folosește "batista salvatorului") (fig. 2.15).

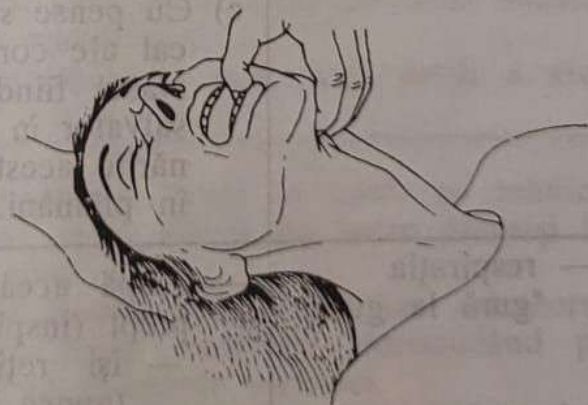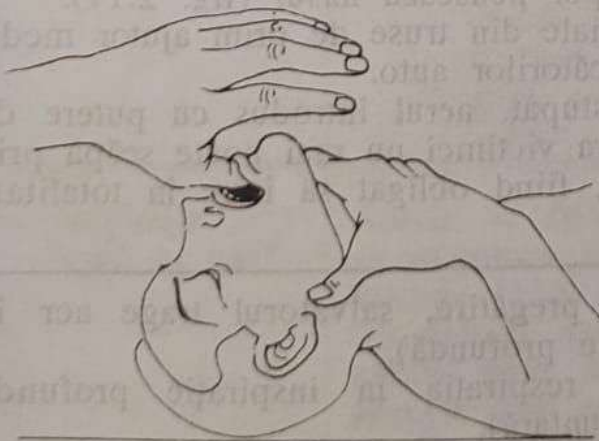


Fig. 2.14 - Propulsia mandibulei folosind pentru agățarea arcadei policele de la mâna stângă făcut cârlig.

Fig. 2.15 - Alt procedeu de propulsie a mandibulei și eliberarea glotei.

4. *Pensarea nasului*: se execută de asemenea în mai multe feluri:

a) Cu policele de la ambele mâini pensează nările (în cazul în care luxarea mandibulei s-a făcut cu ambele mâini). În acest caz: fixarea unghiului mandibulei se face numai cu ajutorul ultimelor 3 degete de la ambele mâini, degetul al 4-lea este plasat pe bărbie și participă la propulsia mandibulei concomitent cu menținerea gurii în poziție semideschisă, iar cu policele de la ambele mâini se pensează nasul (fig. 2.16).

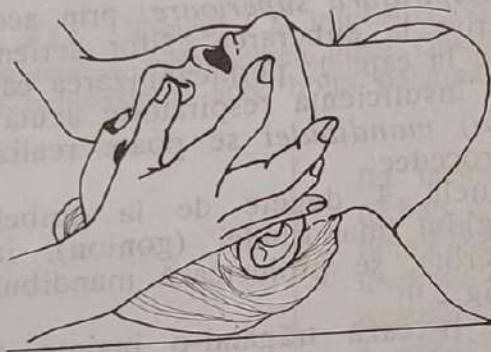


Fig. 2.16 - Modalitatea de pensare a nasului pentru tehnica "respirației gură la gură".

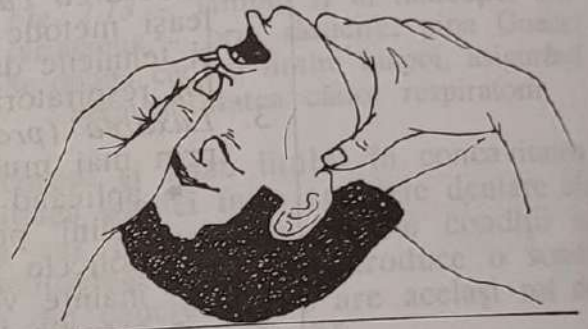

Fig. 2.17. - Pensarea nasului cu mâna stângă.

b) Cu mâna stângă (în cazul în care fixarea mandibulei se face cu mâna dreaptă). În acest caz, mâna stângă eliberată, salvatorul poate așterne peste gura victimei un material de protecție (tifon, batistă etc.) apoi pensează nasul (fig. 2.17).

c) Cu pense speciale din truse de prim ajutor medical ale conducătorilor auto. Nasul fiind astupat, aerul introdus cu putere de salvator în gura victimei nu mai poate scăpa prin nările acesteia, fiind obligat să intre în totalitate în plămâni.

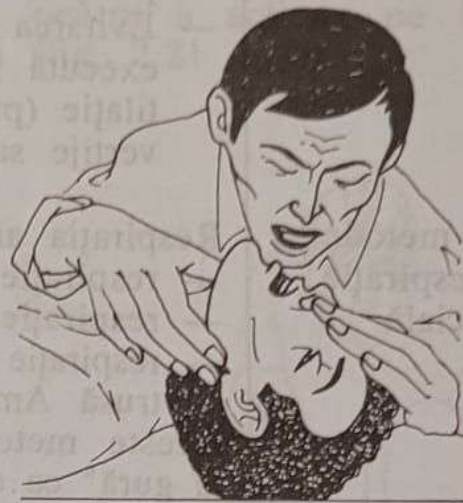— respirația "gură la gură"

— După această pregătire, salvatorul trage aer în piept (inspirație profundă),  
 — își reține respirația în inspirație profundă (apnee voluntară),  
 — aplică repede gura larg deschisă, buzele peste gura întredeschisă a victimei și insuflă cu putere aerul din plămâni săi în căile respiratorii ale victimei (fig. 2.18) (Toma). Circumferința

buzelor sale să acopere buzele victimei, pentru a împiedica pierderile de aer la comisurile bucale.

*Atenție! Să nu se apese pe gât cu latura mâinii ce se sprijină pe mandibulă.*

Fig. 2.18 - Insuflația "gură la gură".



- Salvatorul se ridică, face o nouă inspirație (în acest timp lasă libere nasul și gura, aerul ieșind astfel din plămâni victimei), apoi insuflă din nou aer în plămâni victimei, repetând această succesiune de 14-16 ori pe minut (când există și stop cardiac, concomitent se instituie și masajul cardiac). De regulă, la adulți se insuflă cu forță, la copii mai ușor, iar la sugari foarte ușor, cu deosebită grijă (se pot produce rupturi de alveole de plămâni).
- În timpul insuflației se îndreaptă privirea asupra toracelui victimei, pentru a aprecia eficiența respirației. Uneori tehnica respirației artificiale "gură la gură" nu poate fi aplicată din anumite motive:
  - gura victimei nu poate fi deschisă,
  - există leziuni care interesează cavitatea bucală,
  - fracturi ale mandibulei,
  - gura salvatorului este mai mică decât a victimei.

— respirația "gură la nas"

Atunci se face respirația "gură la nas": ca tehnică se păstrează în linii mari timpii de lucru descriși la metoda "gură la gură".

Mandibula este susținută cu palma, iar salvatorul aplică gura sa pe nasul victimei, introducând pe această cale aerul în plămâni victimei.

- Cu obrazul, salvatorul acoperă gura bolnavului. La sugari și la copii mici este posibilă simultan respirația artificială "gură la gură și la nas", deci salvatorul va putea cuprinde cu gura sa nasul și gura copilului.

*De reținut.* Se recomandă ca atât în cazul respirației gură la gură, cât și în respirația gură la nas, să se acopere regiunea peribucală sau perinazală cu o compresă (batistă, tifon etc.).

- Se va evita pierderea de timp cu controlul respirației, cu căutarea unor aparate inutile.
- Evitarea hiperventilației, deoarece salvatorul care execută respirația artificială poate, prin hiperventilație (prin inspirații profunde desperate), să aibă vertije sau chiar apnee.

— alte metode de respirație artificială

Respirația artificială poate fi executată și prin:

- respirație gură la mască,
- respirație gură la sondă,
- respirație cu aparate simple, portabile (balon Ruben, trusă Ambu, trusă Ranima etc.).

Aceste metode au avantaje asupra ventilației "gură la gură" ca eficacitate și condiție igienică (când există suspiciunea unei intoxicații cu substanțe toxice - cianură, parathion - când apar vărsături). Pentru respirația gură la sondă se utilizează o sondă special confecționată (sonda Safar), care jumătate intubează cavitatea orofaringiană a victimei, iar cealaltă jumătate rămâne în afară, pentru ca salvatorul să poată insufla (fig. 2.19).

- Respirația gură la mască se poate executa cu o mască ce intră în componența unui aparat de ventilație artificială (fig. 2.20).

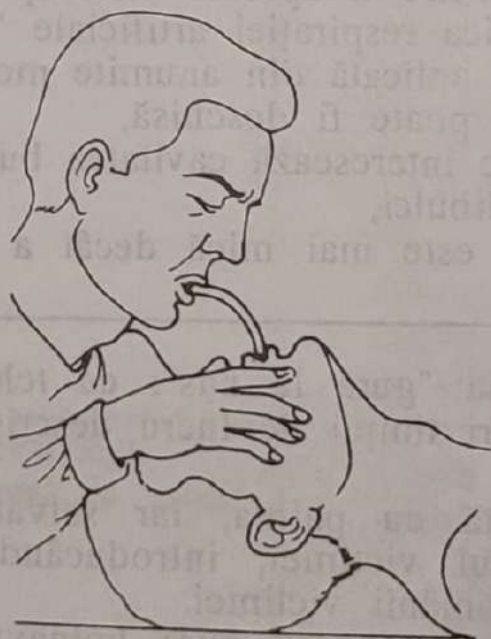

Fig. 2.19 - Respirația gură la sondă (folosind sonda Safar).

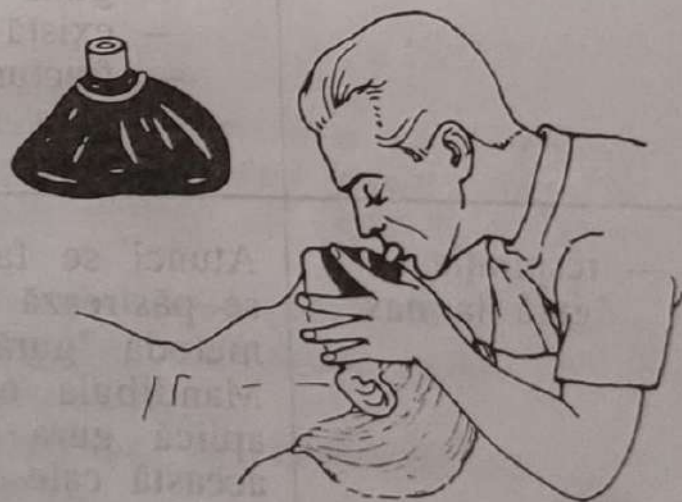

Fig. 2.20 - Respirația gură la mască.

Aplicarea corectă a măștii pe figura bolnavului se face cu ancoșa mare pe bărbie și cea mică pe nas, bine fixată cu indexul și policele mâinii stângi, iar cu restul degetelor se susține mandibula, pentru ca poziția de hiperextensie a capului să fie bine menținută. În cazul respirației cu aparate portabile, mâna dreaptă rămâne liberă pentru a acționa pe burduf sau balonul aparatului (fig. 2.21 a, b).

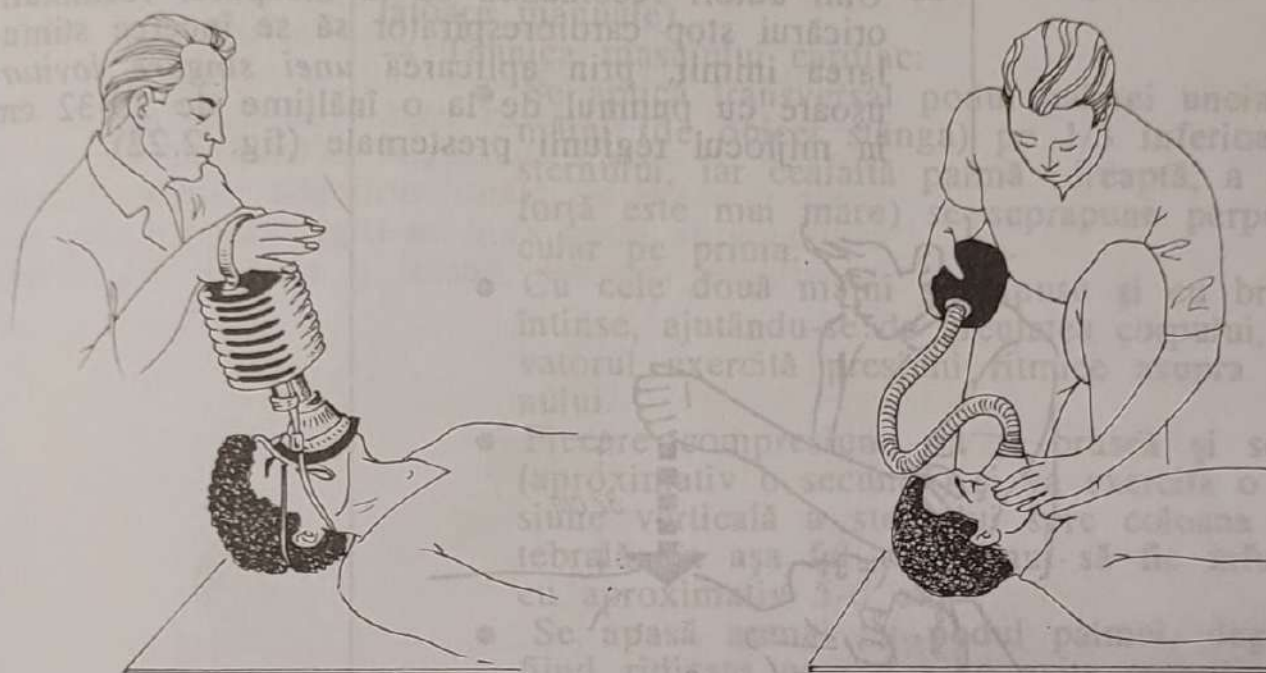


Fig. 2.21 a - Respirație manuală pe timpul transportului folosind dispozitivul Ranima.

b - Respirație artificială manuală pe timpul transportului folosind balonul Ruben.

*De reținut: respirația artificială trebuie continuată până la reluarea mișcărilor respiratorii spontane eficiente sau până la unitatea spitalicească unde se poate institui ventilația mecanică controlată.*

#### 2.6.2.2. Masajul cardiac extern (resuscitarea cardiorespiratorie)

Repetând cele amintite la început că moartea clinică începe odată cu *stopul cardiac*, care determină și opritrea circulației cerebrale, rezultă că resuscitarea cardiorespiratorie trebuie începută imediat, pentru a preveni transformarea morții clinice (fenomen reversibil) în moarte biologică (fenomen ireversibil). Semnele stopului cardiorespirator au fost amintite la început. *Reanimarea stopului cardiac se face obligatoriu și paralel cu respirația artificială, deoarece stopul cardiac este urmat invariabil și de stopul respirator în 20-30 secunde.*

După constatarea opririi activității inimii, *prima măsură* este masajul cardiac extern, combinat cu respirația artificială.

— Se așază victima rapid în decubit dorsal pe un plan dur (pe sol, dușumea); dacă este în pat va fi deplasată la marginea patului, unde este un plan dur, sau se poate introduce sub torace o scândură, o planșetă etc.

Dacă victima este la sol, salvatorul se așază în genunchi.

— Unii autori recomandă ca la începutul reanimării oricărui stop cardiorespirator să se încerce stimularea inimii, prin aplicarea *unei singure lovituri* ușoare cu pumnul de la o înălțime de 20-32 cm în mijlocul regiunii presternale (fig. 2.22).

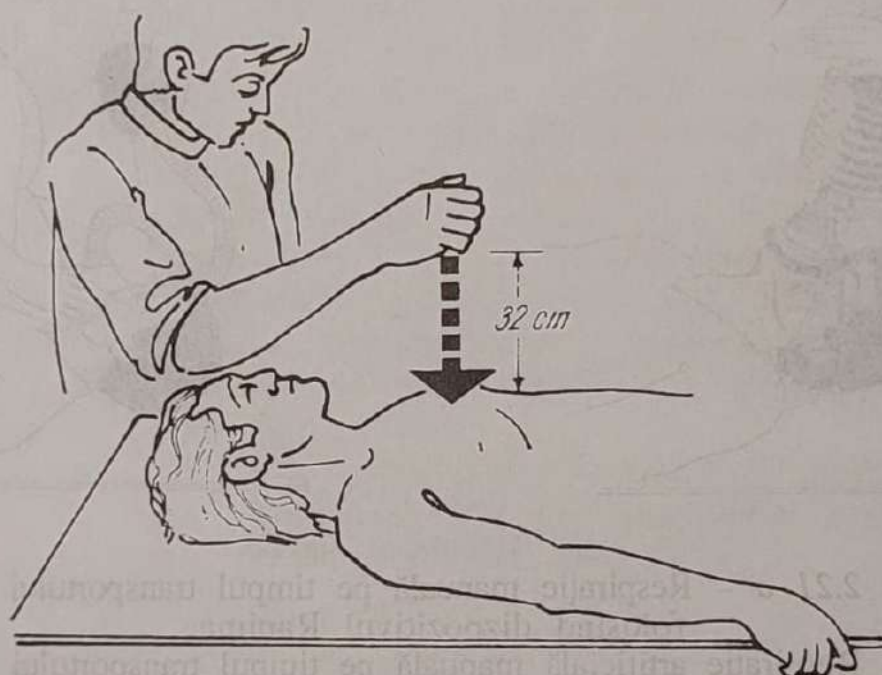


Fig. 2.22. - Manevră de aplicare a loviturii de pumn pe regiunea precordială, care poate acționa ca un stimul al activității cardiace.

În caz de insucces, se trece imediat la respirație artificială și masaj cardiac.

— Respirația artificială „gură la gură” (eventual „gură la nas”, mască) conform formulei H.E.L.P.

- Hiperextensia capului
- Eliberarea căilor respiratorii superioare
- Luxarea mandibulei înainte
- Pensarea nasului
- Insuflarea aerului

(vezi tehnica respirației artificiale)

— După una-două insuflări de aer se trece la comprimarea ritmică a sternului în 1/3 inferioară = = masaj cardiac (5-6 compresiuni)

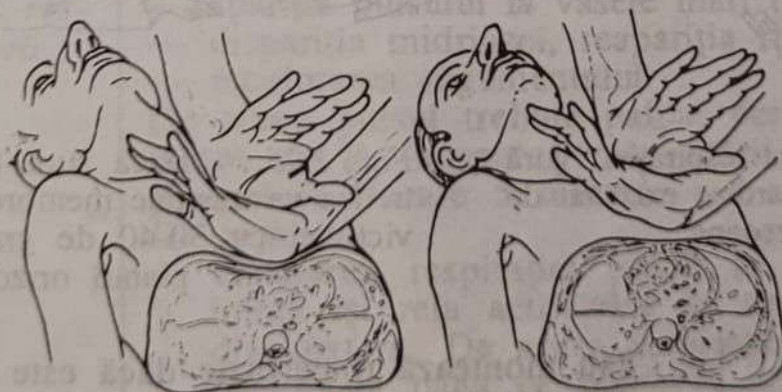— După 5-6 compresii, salvatorul întrerupe masajul și se va face rapid o respirație gură la gură, apoi va relua imediat masajul cardiac.

*De reținut:* repetând această succesiune, se obține un ritm de 14-16 respirații pe minut și 60-70 de compresii sternale pe minut.

Insuflația se poate face fie prin metoda respirației artificiale gură la gură, fie prin celelalte metode amintite (gură la nas, gură la mască, la sondă sau cu dispozitive de respirație artificială portabile-ventilatoare manuale).

— Tehnica masajului cardiac:

- Se aplică transversal podul palmei uneia din mâini (de obicei stânga) pe 1/3 inferioară a sternului, iar cealaltă palmă (dreaptă, a cărei forță este mai mare) se suprapune perpendicular pe prima.
- Cu cele două mâini suprapuse și cu brațele întinse, ajutându-se de greutatea corpului, salvatorul exercită presiuni ritmice asupra sternului.
- Fiecare compresie va fi bruscă și scurtă (aproximativ o secundă) și va exercita o presiune verticală a sternului spre coloana vertebrală, în așa fel ca sternul să fie înfundat cu aproximativ 5-6 cm.
- Se apasă numai cu podul palmei, degetele fiind ridicate pentru a se evita comprimarea coastelor (se pot rupe) (fig. 2.23). După fiecare compresie sternul este lăsat să revină în poziția inițială, fără să se ridice mâinile de pe sternul victimei.



I

II

*Fig. 2.23.* - Tehnica masajului extern

Timpul I: comprimarea inimii între stern și coloana vertebrală prin compresii manuale pe stern.

Timpul II: revenirea inimii la volumul inițial prin încetarea compresiei asupra sternului.

## Observații

- 1) Dacă este un *singur salvator* se fac:
  - două insuflații urmate de 12-14 compresii sau, mai recent, se recomandă să se execute:
  - trei insuflații rapide, urmate de 15 compresii sternale.

În acest fel se atinge raportul optim de 1/5 dintre ritmul ventilației pulmonare și al compresiunilor cardiace.

- 2) Dacă sunt 2 salvatori, unul face o insuflație pulmonară urmată de 5 compresii sternale, executate de celălalt (fig. 2.24).

- 3) Dacă sunt 3 salvatori este bine ca și al treilea salvator să ridice picioarele victimei cu 30-40 de grade mai sus de planul orizontal pentru a crește cantitatea de sânge care va iriga organele cele mai importante: creierul, ficatul și rinichii (fig. 2.25).

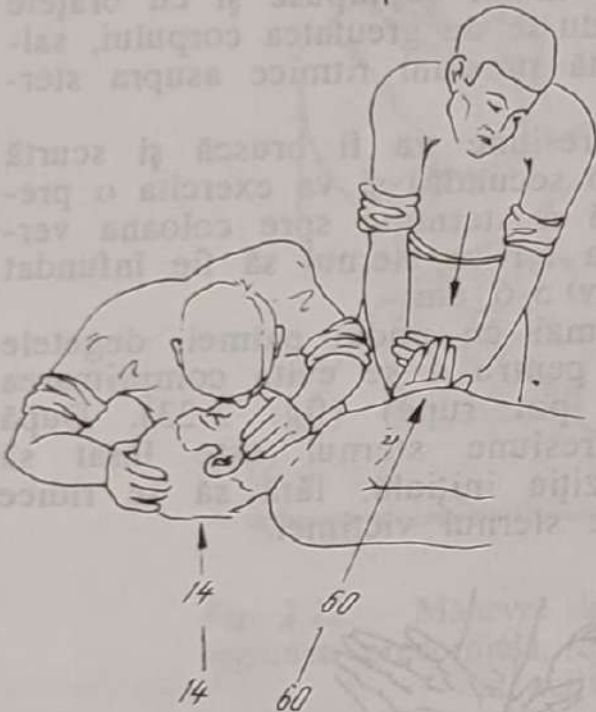

Fig. 2.24. - Tehnica respirației "gură la gură" și masaj cardiac executat de două persoane.

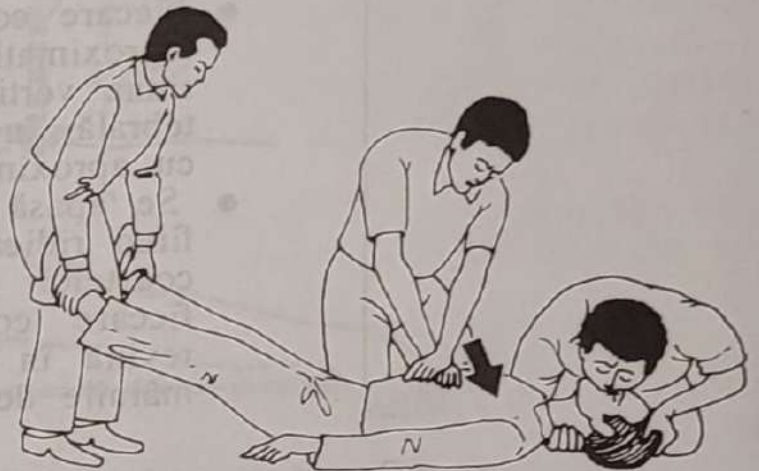

Fig. 2.25. - Dacă sunt trei salvatori, al treilea va menține membrele inferioare ale victimei cu 30-40 de grade mai sus de planul orizontal.

Sau montează o perfuzie dacă este cadru medical.  
**Atenție!** Compresiunea nu se face nici spre apendicele xifoid (pericol de rupere a ficatului), nici pe coaste în stânga sternului (pericol de fracturi costale și leziuni splenice).

- La copii se poate comprima cu o singură mână (fig. 2.26), iar
- la copii mici, cu 1-2 degete, în ritm de 80-100 de compresii pe minut (fig. 2.27 a.b).



## Observații

- 1) Dacă este un *singur salvator* se fac:
  - două insuflații urmate de 12-14 compresii sau, mai recent, se recomandă să se execute:
  - trei insuflații rapide, urmate de 15 compresii sternale.

În acest fel se atinge raportul optim de 1/5 dintre ritmul ventilației pulmonare și al compresiunilor cardiace.

- 2) Dacă sunt 2 salvatori, unul face o insuflație pulmonară urmată de 5 compresii sternale, executate de celălalt (fig. 2.24).

- 3) Dacă sunt 3 salvatori este bine ca și al treilea salvator să ridice picioarele victimei cu 30-40 de grade mai sus de planul orizontal pentru a crește cantitatea de sânge care va iriga organele cele mai importante: creierul, ficatul și rinichii (fig. 2.25).

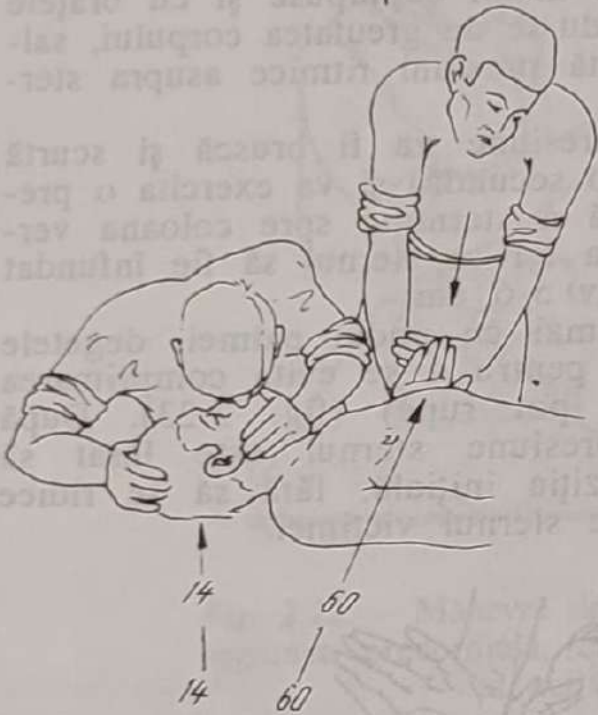

Fig. 2.24. - Tehnica respirației "gură la gură" și masaj cardiac executat de două persoane.



Fig. 2.25. - Dacă sunt trei salvatori, al treilea va menține membrele inferioare ale victimei cu 30-40 de grade mai sus de planul orizontal.

Sau montează o perfuzie dacă este cadru medical.  
**Atenție!** Compresiunea nu se face nici spre apendicele xifoid (pericol de rupere a ficatului), nici pe coaste în stânga sternului (pericol de fracturi costale și leziuni splenice).

- La copii se poate comprima cu o singură mână (fig. 2.26), iar
- la copii mici, cu 1-2 degete, în ritm de 80-100 de compresii pe minut (fig. 2.27 a.b).

<p>2.6.2.4. <i>Complicațiile și accidentele</i></p>	<p>Complicațiile reanimării cardio-respiratorii, în afară de cele amintite:</p> <ul style="list-style-type: none"> <li>— Dacă poziția capului victimei nu este corectă (nu asigură libertatea căilor aeriene) aerul insuflat poate lua calea digestivă, provocând dilatarea stomacului și creând pericol de vărsături cu inundația căilor aeriene.</li> </ul> <p>Se va apăsa din timp în timp pe epigastru (partea superioară a abdomenului) în timpul expirației pasive, se va controla și corecta poziția de hiperextensie a capului la adult.</p> <ul style="list-style-type: none"> <li>— Căderea limbii și ineficacitatea insuflărilor.</li> </ul>
<p>2.6.2.5. <i>Contraindicațiile masajului cardiac extern</i></p>	<ul style="list-style-type: none"> <li>● leziuni grave ale peretelui toracic cu fracturi costale</li> <li>● hemoragie masivă intrapericardică și tamponada inimii</li> <li>● embolie gazoasă masivă.</li> </ul>
<p>2.6.2.6. <i>Alte precizări</i></p>	<ul style="list-style-type: none"> <li>● Masajul cardiac trebuie executat până la reluarea bătăilor inimii.</li> </ul> <p>În practică putem considera că după 50-60 de minute de resuscitare cardio-respiratorie la o victimă la care semnele ce caracterizează instalarea morții biologice nu se remit, manevra de resuscitare trebuie întreruptă.</p> <p>Se citează totuși cazuri în care inima nu și-a reluat activitatea decât după 2 ore de resuscitare neîntreruptă.</p> <ul style="list-style-type: none"> <li>● În afara metodei de respirație artificială directă (insuflare activă de aer), care a fost descrisă, există și metode indirecte de respirație artificială (externă) prin comprimarea toracelui (metoda Howard-Thomson, Holger-Nielsen, Schäfer, Silvester) care nu au fost descrise.</li> </ul> <p>Acestea sunt mai puțin eficiente decât metodele interne și sunt folosite mai rar, numai în anumite situații.</p> <ul style="list-style-type: none"> <li>● În afara primului ajutor descris până aici, cadrul mediu va avea pregătite (dacă este posibil și dacă face parte din echipajul unei autosanitare bine dotată) unele medicamente și instrumentar necesare să fie folosite concomitent. Astfel, pentru manevre sau tehnici pe care le face medicul, va avea pregătite: <ul style="list-style-type: none"> <li>— adrenalină 3-4 ml 1/10 000 (1 fiolă 1‰ diluată în 10 ml apă distilată),</li> <li>— clorură de calciu 10%,</li> <li>— droguri antiaritmice,</li> </ul> </li> </ul>

	<ul style="list-style-type: none"> <li>— trusă pentru dezobstrucția căilor aeriene subglotice prin intubație traheală (se execută de medici specialiști),</li> <li>— defibrilatoare (pentru defibrilarea electrică a inimii),</li> <li>— monitoare (pentru monitorizarea funcțiilor vitale),</li> <li>— aparate automate pentru respirație artificială,</li> <li>— de asemenea, va avea pregătite: truse de perfuzie, soluții de perfuzie (substituenți plasmatici, soluții cristaloides).</li> <li>— oxigen,</li> <li>— toate aceste manevre de strictă specialitate pot fi aplicate la locul accidentului sau în timpul transportului de cadre perfecționate, de anesteziști-reanimatori, în ambulanțe cu dotare de reanimare.</li> </ul>
--	---

*În concluzie.* Sub dirijarea O.M.S. (Organizația Mondială a Sănătății) în toate țările se fac eforturi pentru ca mase cât mai largi de oameni să înțeleagă și să-și însușească prin lecții, experiențe pe manechin etc., tehnicile imediate de salvare a accidentaților cu stop cardio-respirator.

De multe ori, accidentele rutiere, înecul și electrocutarea, leziunile minime, comoziunile cerebrale trecătoare pot omorî accidentații, la care supraviețuirea ar fi posibilă cu prime ajutoare aplicate rapid, de oricine este instruit, deja la locul accidentului (dr. Ionescu).

Oricine și oriunde poate face reanimarea în stopul cardiorespirator. Sunt suficiente două mâini.

## 2.7. TULBURĂRILE DE RITM ALE INIMII

În grosimea miocardului există un țesut specific, autoexcitabil și bun conducător al impulsurilor. Se mai numește și sistemul de comandă al inimii (asigură automatismul cardiac). Acest țesut specific care formează țesutul excitoconductor al inimii este alcătuit din nodul sinoatrial (Keith-Flack) situat în peretele atrului drept și nodul atrio-ventricular (Aschoff-Tawara) situat în grosimea septului interatrial. De la acest ultim nod pleacă fasciculul Hiss, care pătrunde în septul interventricular, de unde se ramifică alcătuind rețeaua Purkinje.

În mod normal impulsul pentru asigurarea contracțiilor cardiace (care activează atriile și ventriculii) ia naștere în nodul sinuzal (Keith și Flack), care emite stimuli cu o frecvență de 60-80 pe minut. Astfel, schematic amintit, de la nodul sinuzal (Keith-Flack) stimulul pleacă la nodul atrio-ventricular (Aschoff), de unde trece prin fasciculul Hiss și rețeaua Purkinje la întreaga masă ventriculară. În acest caz stimulul determină *ritmul sinuzal*.

În cazuri patologice impulsurile pot porni din alte locuri ale sistemului excitoconductor și anume din nodul Aschoff-Tawara sau fasciculul Hiss, sau chiar din diferite zone ale miocardului, determinând apariția aritmiilor.

Aceste ritmuri de origine extrasinuzală sunt denumite ritmuri ectopice.